

## RETINOPATIA DEL PREMATURO

- La retinopatía del prematuro (ROP) es una enfermedad angioproliferativa de la retina incompletamente vascularizada del prematuro de muy bajo peso de nacimiento o menor de 32 semanas, de etiología multifactorial.
- Se caracteriza por aparición de anomalías visibles en el fondo de ojo en el periodo neonatal y constituye actualmente la primera causa de ceguera infantil en Chile.

### Patogénesis:

- Entre las 15 y 18 semanas de gestación los vasos retinales comienzan crecimiento centrífugo desde el nervio óptico hacia la ora serrata. Este proceso puede verse afectado por diversos factores, pero lo fundamental es la alteración oxidativa del normal desarrollo vascular retinal.
- Se considera determinante el aumento de los radicales libres a nivel local, unido a bajos niveles sanguíneos de sustancias antioxidantes, en relación a fenómenos de hiperoxia, hipoxia, isquemia y síndrome de reperfusión.

### Incidencia:

Varía según las características de los niños estudiados, especialmente en relación inversa a la edad gestacional, peso de nacimiento y relación directa con la morbilidad.

### Factores de riesgo asociados:

Se describen múltiples factores relacionados a la aparición de R.O.P. entre los cuales destacan:

- Trastornos circulatorios (hipotensión, shock).
- Oxigenoterapia prolongada (> 28 días).
- Ventilación mecánica prolongada.(Nº gases alterados).
- Transfusiones. (Volumen de sangre transfundida + O2).
- Apneas (Reanimación).
- Deficiencia de vitamina E (Antioxidante y protector membrana celular).
- Sobreexposición a la luz intensa (Altera flujo retinal).
- Sepsis (Metabolitos de la ciclooxigenasa).
- H.I.C. (Fluctuación de circulación cerebral y Pr. endoretinal).
- Acidosis, hipocapnia, alcalosis.

### Clasificación:

- Se utiliza la Clasificación Internacional de R.O.P. (I.C.R.O.P. /84), según localización, severidad, extensión y presencia o ausencia de Enfermedad Plus.
- **Localización:** Según distancia entre ora serrata y disco óptico que es desde donde emergen los vasos a las 16 semanas de E.G., se distinguen 3 zonas :
  - ZONA I: Comprende un círculo en torno al disco óptico con un radio del doble de la distancia entre el disco óptico y la mácula.
  - ZONA II: Desde el borde de la zona I hasta el borde de un círculo con centro en el disco óptico y un radio del disco hasta la ora serrata nasal.
  - ZONA III: Desde el borde externo de la zona II hacia la periferia.
- **Severidad :** Se consideran 5 etapas:
  - Etapa 1: Fina línea de demarcación entre retina vascular y avascular.
  - Etapa 2: Solevantamiento sobre el plano de la retina formando un cordón o “ridge”.
  - Etapa 3: Mayor elevación del cordón vascular hacia el vítreo por proliferación fibrovascular con tejido de neoformación que le da un aspecto deshilachado.
  - Etapa 4: Desprendimiento retinal parcial:
    - 4-a: Sin compromiso de la mácula.
    - 4-b: Con compromiso de la mácula
  - Etapa 5: Desprendimiento retinal total.
- **Extensión :** Se mide según los 12 husos horarios comprometidos.
- **Enfermedad umbral:** Es aquella que en el 50% de los casos puede producir ceguera afectando 5 husos horarios contiguos u 8 husos horarios alternos de R.O.P en etapa 3 y enfermedad plus.

- **Enfermedad Plus:**

- Es la dilatación vascular progresiva y tortuosidad de vasos retinales posteriores. Además puede apreciarse ingurgitación del iris, rigidez pupilar, opacidad vítrea y hemorragia vítrea.
- Constituye factor de mal pronóstico y rápida progresión de las alteraciones vasculares. Aunque regrese, presenta mayor riesgo de ambliopía, estrabismo, miopía y astigmatismo. También es más frecuente el glaucoma.
- Debe intervenirse antes de 72 horas de efectuado el diagnóstico de enfermedad umbral.

**Curso clínico:**

- Son de mayor gravedad los casos de inicio precoz (5- 9 semanas), en zona I, con evolución a Enfermedad Plus y desprendimiento retinal.
- También se ha descrito recientemente una forma de aparición precoz y muy rápida evolución (Enf. Rush) que se presenta cuando en zona I, en cualquier etapa, se asocia Enf. Plus.
- La ROP en zona III tiene buen pronóstico y se recupera totalmente, pero se asocia con mayor frecuencia a alteraciones de refracción.
- El inicio en zona II evoluciona a resolución ó cicatrización parcial. Los niños con cicatrices residuales tienen mayor tendencia a degeneración o a desprendimientos posteriores de la retina.
- Cuando hay desprendimiento retinal puede complicarse con glaucoma.

**Detección precoz:**

- Es la base de un tratamiento útil durante la fase activa de la enfermedad.
- Debe realizarse mediante oftalmoscopia indirecta a partir de las 4 semanas de edad post natal.
- Existen diversos esquemas de control los que dependen fundamentalmente de la disponibilidad de especialistas debidamente entrenados.
- En general se acepta que deben estudiarse los R.N. menores de 33 sem. y/o menores de 1500 g.
- La frecuencia de los controles posteriores dependerá de la decisión del especialista según localización, etapa y presencia de Enfermedad Plus.
- En general debe realizarse un fondo de ojo cada 15 días hasta confirmar madurez retinal.

**Tratamiento preventivo:**

- **General:**
  - Prevención de la prematuridad.
  - Prevención de enfermedad pulmonar crónica.
  - Monitorización rigurosa de la oxigenación. (mantener saturación hasta 92% en fase aguda y hasta 95% en fase crónica).
  - Estabilidad circulatoria y metabólica.
  - Aporte nutricional adecuado (vit. E, A y ác. grasos).
- **Específico:**
  - Prevención del desprendimiento retinal.

**Tratamiento:**

- **Panfotocoagulación con laser, diodo indirecto. Curativo en enf. umbral:**
  - Lo más recomendable actualmente.
  - Mejor agudeza visual.
  - Menor dolor, inflamación y escaras.
  - Se efectúa bajo sedación – analgesia ó anestesia.
- **Vitrectomía:** Se requiere en caso de desprendimiento parcial o total de retina en pacientes con o sin tratamiento previo con panfotocoagulación.

**Seguimiento Tardío:**

- En todo prematuro menor de 1500 g deberá realizarse control oftalmológico anual dado que, además de las secuelas de R.O.P. tales como desprendimiento retinal, tracción retinal, alteraciones retinales periféricas, ptisis bulbi o glaucoma se describe mayor frecuencia de vicios de refracción, estrabismo y ambliopía.

## RETINOPATÍA DEL PREMATURO

N°

Hijo de: \_\_\_\_\_ Procedencia: \_\_\_\_\_

Nombre: \_\_\_\_\_ Sexo (M=1) (F=2): \_\_\_\_\_

Fecha de Nacimiento (DD/MM/AA): \_\_\_/\_\_\_/\_\_\_/\_\_\_ Peso de Nacimiento (grms) \_\_\_\_\_ (AEG, PEG, GEG)

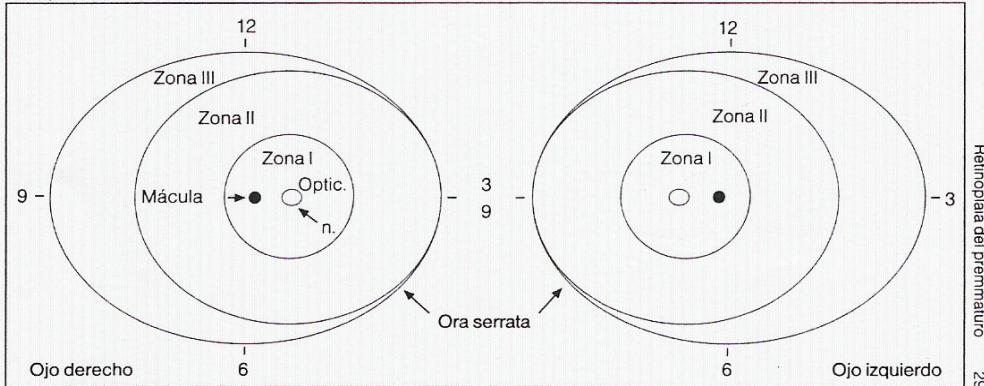
Edad Gestacional (semanas): \_\_\_\_\_

Fecha del Examen

Fecha del Examen: \_\_\_/\_\_\_/\_\_\_/\_\_\_

Edad corregida (semanas): \_\_\_\_\_

### Esquema de localización



### ETAPA EN CADA MERIDIANO HORARIO


Blanco = Normal  
 1 = Línea demar  
 2 = Ridge  
 3 = 2 + Prolif extraret  
 4 = 3 + DR subtotal  
 5 = DR total  
 9 = No hay información

### OTROS HALLAZGOS

<p><b>OD</b></p> <table style="width: 100%; border-collapse: collapse;"> <tr><td style="width: 20px; height: 20px; border: 1px solid black;"></td></tr> <tr><td style="width: 20px; height: 20px; border: 1px solid black;"></td></tr> <tr><td style="width: 20px; height: 20px; border: 1px solid black;"></td></tr> <tr><td style="width: 20px; height: 20px; border: 1px solid black;"></td></tr> <tr><td style="width: 20px; height: 20px; border: 1px solid black;"></td></tr> <tr><td style="width: 20px; height: 20px; border: 1px solid black;"></td></tr> </table>							<table style="width: 100%; border-collapse: collapse;"> <tr><td style="width: 200px; height: 15px;">Enfermedad Plus</td></tr> <tr><td style="width: 200px; height: 15px;">Dilatación de los vasos iridianos</td></tr> <tr><td style="width: 200px; height: 15px;">Rigidez pupilar</td></tr> <tr><td style="width: 200px; height: 15px;">Turbidez vítrea</td></tr> <tr><td style="width: 200px; height: 15px;">Hemorragia vítrea</td></tr> <tr><td style="width: 200px; height: 15px;">Vasos puente</td></tr> </table>	Enfermedad Plus	Dilatación de los vasos iridianos	Rigidez pupilar	Turbidez vítrea	Hemorragia vítrea	Vasos puente
Enfermedad Plus													
Dilatación de los vasos iridianos													
Rigidez pupilar													
Turbidez vítrea													
Hemorragia vítrea													
Vasos puente													

CONCLUSIÓN

INTERVALO SUGERIDO PRÓXIMO CONTROL: \_\_\_\_\_ FIRMA: \_\_\_\_\_

### BIBLIOGRAFIA

1. The Comitee for the Classification of Retinopathy of Prematurity: An International clasification of retinopathy of prematurity.: One year outcome - structure and function. Arch. Ophthalmol. 1990; 108: 1408-16.
2. Cryotherapy for Retinopathy of Prematurity: Cooperative Group: Multicenter trial of cryotherapy of prematurity: 3 1/2 year outcome - structure and function. Arch. Ophthalmol. 1993; 111: 339-44.
3. Flynn, J. Retinopathy of prematurity: perspective of the nineties. Acta Ophthalmol. Scand. Suppl. 1995; 12 (14); discussion 14-6.
4. Hunter, D., Repka, M. Diode laser photocoagulation for threshold retinopathy of prematurity. Ophthalmology 1993; 100: 238-4.21.
5. Landers, M., Toth, C., Semple, C. et als. Treatment of retinopathy of prematurity whith argon laser photocoagulation. Arch. Ophthalmol. 1992; 110:44-47.
6. Spitzer, Alan. Retinopathy of Prematurity, In Intensive Care of the Fetus and Neonate.1996;56 (2): 657-668.