* Caso clínico

Dra. Ivian Blanco B
Neonatología
Hospital de Puerto Montt
Junio de 2014

* RNT 40 sem GEG
* Sexo femenino
* Madre 19 años
* Embarazo controlado sin patologia
* PTVE
* PN: 4270 g
* T: 52 cm
* CC: 36 cm
* Apgar: 9-9

10
5

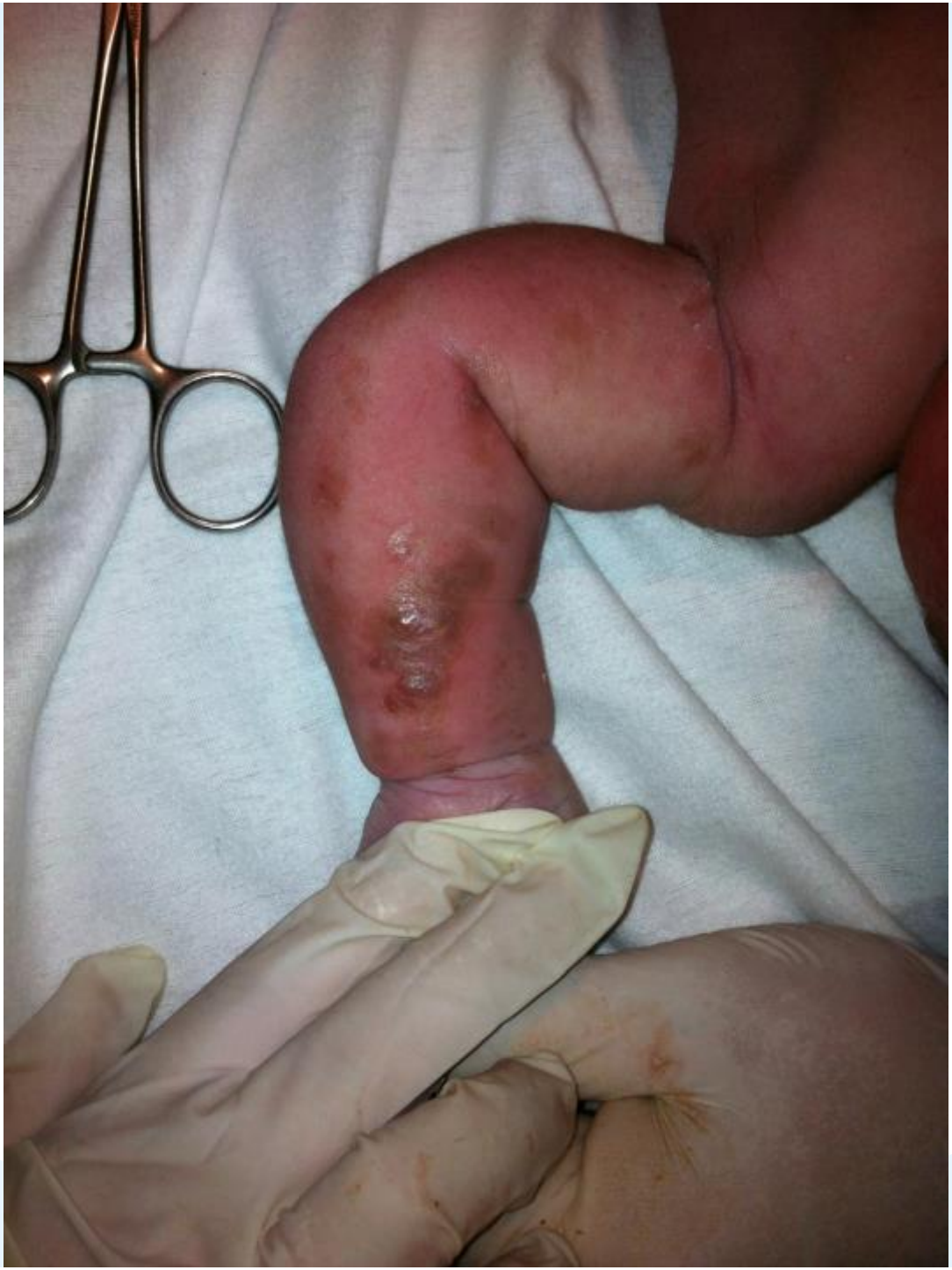

* Incontinecia pigmenti (IP) o síndrome Bloch-Sulzberger

An Bras Dermatol. 2014;89(1):26-36.

* Rara genodermatosis dominante y ligada al X

* Usualmente letal en hombres, incluso prenatal

* Es causada por mutaciones en el gen NEMO localizado en el locus Xq28.
  * La proteína NEMO es una subunidad de una kinasa compleja multiproteica la que es crucial en la activación del factor de transcripción NF-kappa B, esencial en la regulación de las vías inmune y apoptotica de la inflamación.
  * Resulta en inactivación de NF-kappa-B en las células con IP - producción de citokinas durante el primer año de vida - manifestaciones inflamatorias en la morfología de la piel

* Síndrome de polidisplasias multisistémicas ya que presenta manifestaciones cutáneas, neurológicas, oftalmológicas y dentales
* Distribución mundial
* Prevalencia desconocida, existiendo aproximadamente 700 casos reportados desde 1987

Manifestaciones clínicas

* Son indicativas de la enfermedad
* Secuencia cronológica de **4 etapas**
* Pueden estar temporalmente solapadas o no desarrollarse

* **Etapa vesicular o inflamatoria**
  * Ocurre en el 90-95% de los pacientes
  * Pápulas, vesículas y pústulas sobre una base eritematosa con distribución a lo largo de las líneas de Blaschko
  * Vesículas: desde 1 mm a 1 cm o más
  * Localización: principalmente en las extremidades, pero también pueden haber en el tronco, cabeza y cuello
  * Aparición: 90% de los pacientes las lesiones están presentes al nacer o se desarrollan durante las dos primeras semanas de vida
  * Desaparecen: 4 meses de vida
  * Recurrencia: en niños mayores episodios autolimitados de lesiones vesiculares recurrentes en asociación a enfermedades febriles.

*Etapa 1

* **Diagnósticos diferenciales:**

  * Impétigo ampollar
  * Herpes simple
  * Varicela
  * Histiocitosis de células de Langerhans
  * Maltrato infantil
  * Dermatitis herpetiforme
  * Epidermólisis bulosa adquirida
  * Lupus eritematoso sistémico ampollar
  * Dermatosis lineal Ig A
  * Penfigoide ampollar
  * Pénfigo vulgar
  * Epidermólisis bulosa hereditaria
  * Mastocitosis ampollar

*Etapa 1

* **Etapa verrugosa:**
  * Placas y pápulas verrugosas alineadas sobre una base eritematosa en relaccion a las líneas de Blaschko
  * Localización: extremidades y tronco, también pueden verse en cabeza y cuello
  * Distribución: puede o no seguir la distribución inicial observada en la fase 1
  * Las lesiones verrugosas aparecen en el 70% de los casos
  * Inicio: En la mayoría aparecen entre la semana 2 a 6 y desaparecen a los 6 meses de vida. Puede persistir en la adultez

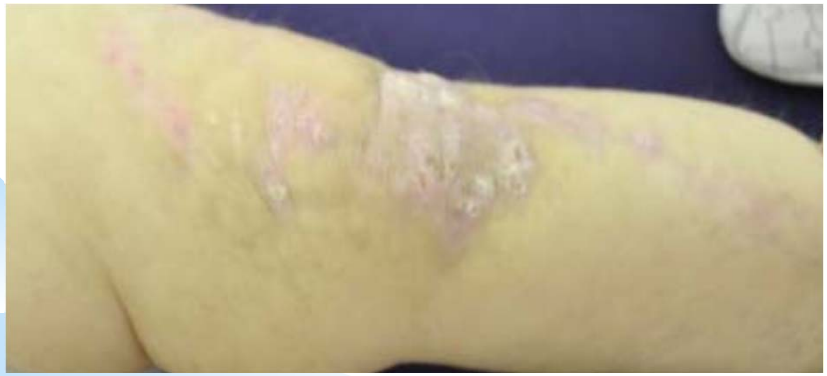

*Etapa 2

Etapa 3

* **Etapa de hiperpigmentación**
  * Lesiones lineales o espirales con pigmentación café que pueden estar acompañadas de atrofia
  * Ocurre en el 90-98% de los pacientes con IP
  * Localización: tronco y extremidades, también en pliegues de cabeza y cuello, pezones, axila e ingle
  * Las áreas comprometidas en esta etapa no siempre se correlacionan con las áreas afectadas en etapas previas
  * Inicio: primeros meses de vida y desaparecen lentamente durante la adolescencia. Pueden permanecer hasta alrededor de los cuarenta años de vida, especialmente en axila e ingle

* **Etapa atrófica o hipopigmentada**
  * Áreas de hipopigmentación, atrofia y ausencia de pelo
  * Lugar: más frecuentemente en extremidades inferiores
  * Inicio: durante la adolescencia, persisten durante la adultez y pueden ser permanentes
  * Se observan en el 30-75% de los pacientes con IP

*Etapa 4

* Clínica

* Histología

* Diagnóstico

*Landy y Donnai

* Propusieron los criterios diagnósticos para la IP en 1993

* 2 grupos:
  * Con historia familiar negativa
    * Se requiere la presencia de al menos un criterio mayor * mientras que la presencia de criterios menores ** apoya el diagnóstico de IP . Debido a su alta incidencia, la total ausencia de criterios menores conduce a la incertidumbre en el diagnóstico
  * Con historia familiar positiva en un pariente de primer grado
    * La presencia de cualquier criterio *** apoya fuertemente el diagnóstico de IP

Chart 1: Diagnostic Criteria for IP in the absence of familial history (Landy e Donnai, 1993)

*** Major criteria:**

- Typical neonatal vesicular rash (erythema, vesicles, eosinophilia)
- Typical hyperpigmentation (especially on the trunk, following the lines of Blaschko, disappearing in adolescence)
- Linear atrophic alopecic lesions

****Minor Criteria:**

- Dental abnormalities
- Alopecia
- Wooly hair, nail abnormalities
- Retinal disorders

Chart 2: Diagnostic criteria for IP in the presence of familial history (Landy e Donnai, 1993)

*****Criteria:**

- Suggestive history or evidence of typical rash
- Cutaneous manifestations of IP: hyperpigmentation, scaring lesions, atrophic lesions, and linear atrophic lesions with absence of hair, alopecia on the vertex
- Dental abnormalities
- Wooly hair
- Retinal disorders
- Multiple abortions of male fetuses

*Tratamiento

* **Preocupación neonatal**: lesiones vesicopustulares
* Descartar:
  * Impétigo, dermatosis congénitas ampollares neonatales y ampollares autoinmunes
* Las manifestaciones cutáneas de la IP no requieren un tratamiento específico, ya que generalmente ocurre la resolución espontánea de las lesiones
* No se recomienda el uso de antibióticos tópicos y sistémicos para lesiones vesiculares
* Kaya et al (2009)
  * Mejora rápida en las lesiones inflamatorias de la IP con el uso de una combinación de esteroides tópicos (diflucortolona valerate/chlorquinaldol)
  * Se necesita investigación adicional para aclarar el potencial terapéutico de los corticosteroides tópicos en las lesiones inflamatorias de la IP

*HALLAZGOS OFTALMOLÓGICOS

* Poco comunes pero a menudo muy debilitantes
* 35 al 77% de los casos
* Mayoría de los casos: unilateral
* Se asocian generalmente con compromiso neurológico
* Prevalencia de ceguera unilateral o bilateral: 7% - 23%
* Las lesiones más características y más graves: retina (vascularización en desarrollo y epitelio pigmentario)
  * Fisiopatología: isquemia retiniana
  * Puede ser autolimitado , con cese en cualquier etapa o dejar secuelas en la retina (zonas avasculares, tortuosidad vascular, exudados, hemorragia vítrea, fibrosis preretinal, cambios en la pigmentación del EPR, masa retrolental y desprendimiento retinal)

*Tratamiento

* Fotocoagulación con láser en regiones isquémicas de la retina con el fin de detener la progresión de vasculopatía
* En la etapa de desprendimiento de retina la cirugía es rara vez exitosa
* Manejo:
  * Un **oftalmólogo pediátrico o un especialista en retina** deben examinar a los pacientes con diagnóstico de IP al nacer y luego por lo menos mensualmente durante los primeros tres a cuatro meses, luego trimestral por un año y cada seis meses hasta la edad de tres años
* Pronóstico visual: generalmente es bueno para un niño sin hallazgos oftalmológicos en el primer año de vida
* Las manifestaciones no retinianas como estrabismo, por ejemplo, pueden producirse más adelante, por lo general antes de los 2 años

*HALLAZGOS NEUROLOGICOS

* Calidad de vida
* Prevalencia: 30 %
* Las manifestaciones neurológicas asociadas a IP son muy variadas y van desde un solo episodio de convulsión a retraso psicomotor, deficiencia intelectual, hemiplejía, epilepsia, ataxia cerebelosa, microcefalia, encefalopatía neonatal, encefalitis y accidente cerebrovascular neonatal y de la infancia
* Los accidentes cerebrovasculares isquémicos parecen ser la base de la manifestación neurológica en el período neonatal

*HALLAZGOS NEUROLOGICOS

* Los síntomas neurológicos más comunes son las **convulsiones**
  * 13 % a 25 % de los casos
  * Edad inicio: desde 12 horas después del parto a los 10 años de edad
  * Mayoría durante la primera semana de vida
  * Recurrencia: variable
  * Son síntomas de daño cerebral

* Otros frecuentes:
  * Déficits motores, retraso mental y microcefalia

*TRATAMIENTO

* No existe un tratamiento específico: sintomático
* Recién nacido: fenobarbital
* Se puede añadir benzodiazepina
* En casos refractarios: infusión continua de lidocaína
* El uso de antiagregantes plaquetarios en un paciente con IP no disminuyó los episodios de recurrencia de ACV
* La administración de corticosteroides en un paciente con encefalomielitis diseminada aguda resultó en mejoría
* La mejoría clínica espontánea de la epilepsia es habitual

*HALLAZGOS DENTALES

* Trastornos estomatognáticos:
  * Deformidades de músculos dentofaciales, masticatorios y faciales – maloclusión dental
* Problemas esqueléticos:
  * Hipoplasia maxilar, oligodoncia maxilar y mandibular, mentón prominente y asimetría facial
* Problemas dentales:
  * Dientes ausentes (lo más frecuente), conoides, cúspides adicionales en dientes posteriores, erupción dental retardada, etc

*OTRAS ANOMALÍAS

* Mamas:
  * 1%
  * Pezones supernumerarios, hipoplasia mamaria y pigmentación anormal del pezón
* Deformidades óseas:
  * Hasta un 20% de los casos
  * Escoliosis, hemivertebra, espina bífida, sindactilia, defectos del oído, y aumento del número de costillas, condrodistrofia, pie zambo, baja estatura y anomalías orales: paladar ojival, hipoplasia paladar blando, paladar hendido y labio leporino
* Malformaciones cardíacas:
  * Poco frecuentes
  * Fibrosis endomiocárdica y ventricular, insuficiencia tricuspídea e hipertensión pulmonar
* Eosinofilia en sangre:
  * Frecuente: 65%

*Conclusiones

* Los pacientes con IP pueden tener anomalías en el desarrollo de habilidades de aprendizaje como la lectura y la escritura, cognitivo, trastornos auditivos, visuales y neurológicos
* Corresponde a un compromiso multisistémico en el que un enfoque multidisciplinario es muy importante
* Las manifestaciones cutáneas son características y permiten el diagnóstico definitivo por lo que debe ser evaluado por el dermatólogo
* Durante las visitas ambulatorias de rutina debe ser evaluado por genética, dermatología, oftalmología, neurología y odontología lo que generará una atención de calidad, integral y multidisciplinario para estos pacientes

Evaluación de RN con sospecha de IP

* Hospitalizar en cuidados básicos
* IC dermatología: confirmación diagnóstica
* IC A. Patológica: frotis de lesión vesicular con portaobjeto y fijar con spray (alternativa: laca)
* Observación de episodios convulsivos
* IC oftalmología durante hospitalización
* Ecografía cerebral e IC neurología
* Rx total de columna AP y L
* Al alta IC a genética
* Educación familiar

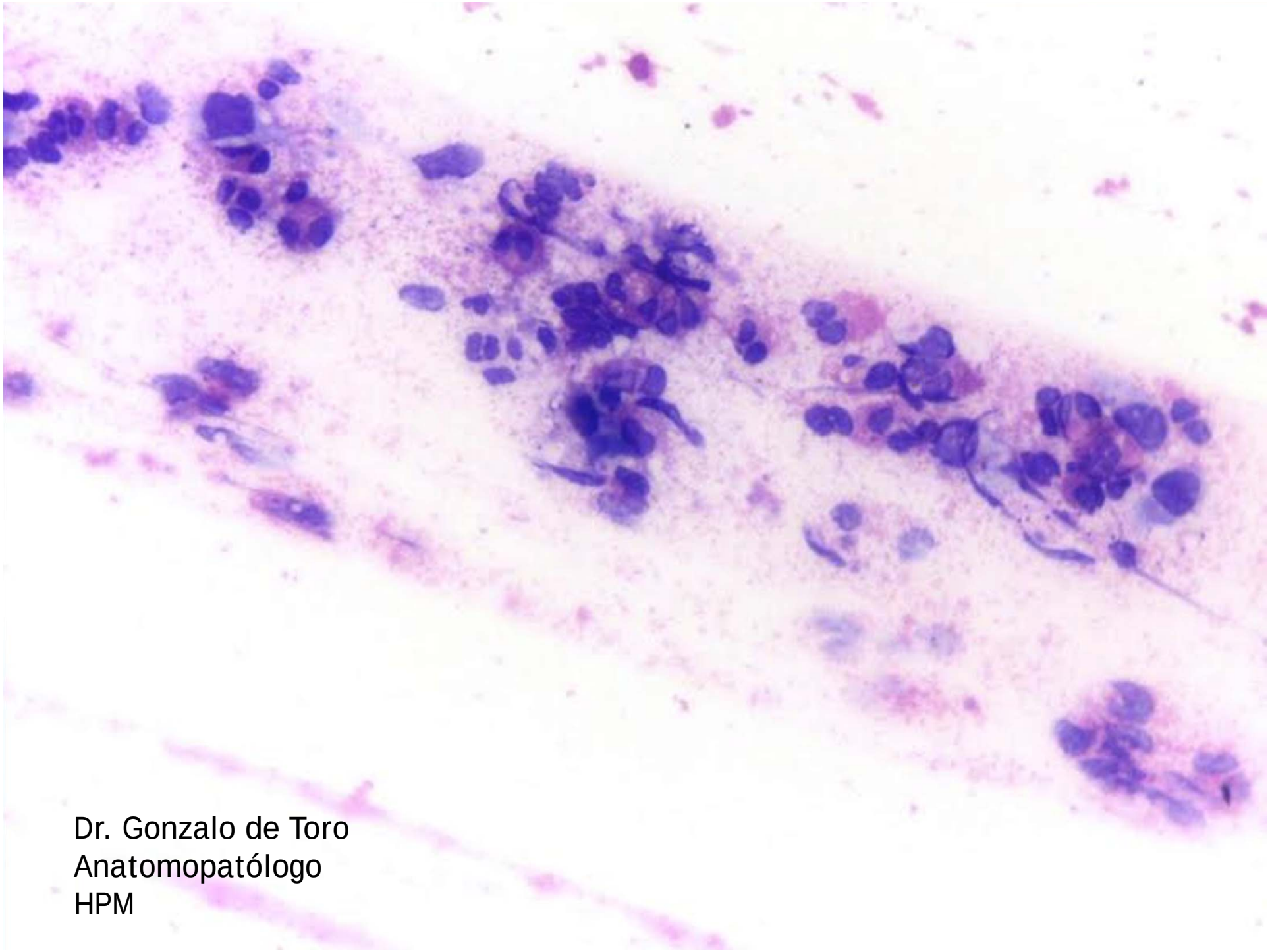
Dr. Gonzalo de Toro
Anatomopatólogo
HPM

* GRACIAS!